NVvE-verenigingsblad

HET KANAAL

nr 2 - juni 2004

Endonieuws

Vitale technieken: Intellectual Decision Not To Expose/Extirpate

Botsen: dubbele pech

Over het 4e kanaal in de eerste bovenmolaar (MB2)

Textbook of Endodontology

Column: De kogel is bijna door de kerk

Kalender

NVvE

Nederlandse Vereniging voor Endodontologie

Moderne samenwerking

Na een enigszins moeizame aanloop hebben de NMT en de ANT de handen ineen geslagen en een gezamenlijk voorstel ingediend bij het CTG en de zorgverzekeraars, zoals overeengekomen met de Projectgroep Tarieven Endodontologie (PTE). Het voorstel houdt een nieuwe tariefstructuur voor de endodontologie in. Uitgangspunt is dat de verrichtingen volgens de laatste wetenschappelijke inzichten worden uitgevoerd, goed zijn gedifferentieerd en in overeenstemming daarmee worden gehonoreerd. Aangezien het voorstel wordt ondersteund door meerdere belanghebbende partijen neemt de kracht ervan toe. En dat onderstreept het belang van de kwaliteit van endodontische verrichtingen.

Op 14 en 15 mei hebben de NVvE en de Nederlandse Vereniging voor Restauratieve Tandheelkunde (NVRT) een gezamenlijk congres gehouden in De Doelen in Rotterdam. Het thema 'Van trauma naar restauratie' werd behandeld. Nederlandse en Vlaamse specialisten op deze terreinen leidden de diverse onderwerpen in. Zij toonden overduidelijk het belang aan van goede diagnostiek en indicatiestelling na gebitsletsel. De moeilijkheidsgraad van de behandelingen maakt bovendien een multidisciplinaire aanpak vaak noodzakelijk. De regisseur en de coördinator van de behandelingen blijft echter de huistandarts.

Het is duidelijk dat niet iedere aandoening van de pulpa leidt tot een wortelkanaalbehandeling. Minder duidelijk is de indicatie van de zogenaamde vitale pulpatechnieken. De redactie van *Het Kanaal* vroeg René Gruythuysen, deskundig op het vakgebied van de pedodontologie, hier meer inzicht in te geven. In het praktijkartikel in dit nummer bespreekt hij de uitgangspunten van de indirecte- en directe pulpaoverkappingen. In een volgende editie gaat hij uitgebreid in op de verschillende behandeltechnieken.

Samen zaken ondersteunen, organiseren en expertise elders vragen, is een vorm van werken die modern is en bovendien kortzichtigheid voorkomt.

Kortom: samenwerking is goed!

Walter van Driel

Hidde Doornbusch

Walter van Driel

Edwin Eggink

Colofon
juni 2004/2
Uitgever: Nederlandse Vereniging voor Endodontologie (NVvE)
Het Kanaal is een kwartaaluitgave en wordt gemaakt door een onafhankelijke redactie.
Hoofdredacteur: Walter van Driel
Redacteuren: Edwin Eggink en Hidde Doornbusch
M.m.v.: René Gruythuysen en Syo Thoden van Velzen
Redactieadres: wjvdriel@xs4all.nl
Coördinatie: Reinier van de Vrie (metofzonder)
Vormgeving: De Vormers, Utrecht
Druk: Graphic Support, Dreumel

Vernieuwde Endotwinn

Voor de warme guttaperchavultechnieken is zeer veel belangstelling. Een nieuw instrument hiervoor is de Endotwinn. Het instrument geeft niet alleen warmte door aan de verschillende tips, maar kan tegelijkertijd ook de verwarmde guttapercha met vibratiebewegingen tot een homogene massa in het kanaal condenseren. De Endotwinn werkt op een accu die in een houder wordt opgeladen. In de mond werkt het dus draadloos. Dit in tegenstelling tot bijvoorbeeld het System-B apparaat. De Endotwinn is, na uitgetest te zijn door een gebruikersgroep, aanzienlijk veranderd en verbeterd. Deze nieuwe versie met aanpassingen in de activatieknop en nieuwe selectietips (kleur gecodeerd) komt binnenkort op de markt. Behalve de eerder beschreven techniek van de verticale en laterale warme compactie vultechnieken, is het systeem ook goed in staat stiften zoals Soft Core, Thermafil en GT Obturators af te snijden ter hoogte van de kanaalingangen. Schoon en efficiënt!

1. De Endotwinn.

2. Bijbehorende tips.

Gutta Flow: koud vulsysteem

Guttapercha is een slechte warmtegeleider. Dat is dan ook volgens tegenstanders van de warme vultechnieken een groot nadeel. Om toch alle guttapercha apicaal plastisch te maken moeten de verwarmde instrumenten diep in het kanaal reiken. Dit vergt over het algemeen wijde preparaties. Bovendien bestaat altijd het gevaar van krimp en het wegpersen van wortelkanaalcement langs de wand. Hierdoor kan de afsluiting in gevaar komen. Om dit probleem te ondervangen is Roeko (onderdeel van de Coltène en Whaledent groep) met een nieuw product gekomen: Gutta Flow. Dit is een koud guttaperchavulsysteem. Guttapercha in poedervorm en wortelkanaalcement op basis van silicone vormen na mengen één geheel. Gutta Flow wordt geleverd in een capsule en is na activatie (te vergelijken met glasionomeer capsules) te plaatsen in een schudder. Na enige seconden is het materiaal klaar voor gebruik. Op de capsule kan een bijgeleverde naald worden geschroefd om het gemengde materiaal direct in het kanaal te spuiten. Natuurlijk kan het ook op een mengblokje worden gespoten indien liever eerst een guttaperchastift wordt ingesmeerd met de Gutta Flow voordat het in het kanaal wordt geplaatst. Naar verwachting zal het product na de zomer op de markt worden gebracht.

Vitale technieken: Intellectual Decision Not To Expose/Extirpate

Deel 1: achtergronden

Bij een diep carieuze laesie bestaat vaak de neiging alle carieuze weefsel te verwijderen. In deze bijdrage wordt nagegaan wat we van de herstelpotentie van de pulpa mogen verwachten.

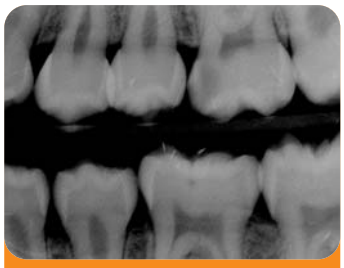

1. Cariës profunda 26.

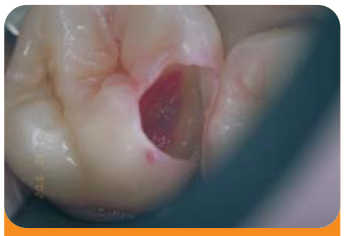

2. Cariës detector.

3. RMGIC onderlaag.

4. Amputeren met snelloop.

De Intellectual Decision Not To Expose/Extirpate (IDNTE) vloeit logisch voort uit de IDNTR (Intellectual Decision Not To Restore). In beide besluitvormingsprocessen wordt gestreefd naar minimaal invasieve tandheelkunde. We spreken van diep carieuze caviteiten als niet meer dan 25% restdentine is overgebleven (afb.1). Dit is een arbitraire maat. Het gaat om een diepte waarbij de clinicus rekening houdt met de kans op een pulpa-expositie na volledige excavatie.
Met vitale technieken wordt beoogd de herstelpotentie van de pulpa recht te doen.
Het doel van vitale technieken is:

1. Overlevingskansen van de pulpa vergroten door de herstelpotentie van de pulpa te benutten.
2. Minimaal invasief handelen. Dat wil zeggen: de schade aan de pulpa beperken.
3. Geringe belasting van de patiënt (extra van belang als het om kinderen gaat).

Herstelpotentie

Ontstekingsreacties in de pulpa treden al op als de cariësactiviteit nog slechts beperkt is tot het glazuur. De kans op een irreversibele ontsteking wordt volgens sommige onderzoekers groot als de pulpa tot ongeveer 0,5 mm is genaderd. Deze stelling is gebaseerd op het histologische beeld. Methodologisch is deze conclusie onjuist, omdat er sprake is van een ´longitudinale´ verklaring op basis van ´transversale´ data. Immers, na extractie is niet meer vast te stellen of de pulpa een adequate behandeling zou hebben overleefd. Bovendien is het klinisch nauwelijks vast te stellen hoe dik de resterende laag dentine is.
Als antwoord op de schadelijke prikkel beschikt de pulpa over een herstelpotentie die gebaseerd is op een bindweefselreactie. Onderzoek heeft aangetoond dat de pulpa zelfs van ernstige ontstekingen kan genezen als aan bepaalde voorwaarden wordt voldaan.
De pulpapoliep is een duidelijk bewijs van wat de herstelpotentie van de pulpa vermag onder bepaalde voorwaarden, zelfs als er geen resterend dentine meer aanwezig is.

Herstel van de bedreigde pulpa is mogelijk onder drie voorwaarden: verwijdering van de biomassa, preventie van microlekkage en bij expositie, een adequate wijze van wondbehandeling. Deze criteria worden achtereenvolgens besproken.

Verwijdering van de biomassa

Niet alle bacteriën hoeven verwijderd te worden. In het algemeen wordt aangenomen dat de grens ligt bij ongeveer één miljoen bacteriën per gram weefsel. Het defensiemechanisme wordt bepaald door het proces van hypermineralisatie van de tubuli (aangetoond is dat drie maanden na indirect overkappen de calciumconcentratie in het resterende dentine toeneemt van 30 naar 48%), de vorming van tertiair dentine en de cellulaire afweer die bestaat uit de afgifte van antibacteriële stoffen. Bij het excaveren dienen deze functies te worden gerespecteerd. In de praktijk wordt hierbij een acute laesie in een chronische laesie omgezet. De glazuurdentinegrens dient (gecontroleerd met cariësdetector) schoon te zijn om een goede afsluiting te realiseren.

Schone glazuur-dentinegrens

Bij twijfel kan centraal beter wat meer carieus weefsel worden achtergelaten dan meer weefsel worden verwijderd. Ter afronding kan het achtergebleven carieuze weefsel nog worden gepolijst met een prophy-borsteltje om mogelijk losse fragmentjes carieus weefsel te verwijderen.
Deze wijze van excaveren sluit aan bij de strategie van minimaal invasief handelen en past in het medisch ethisch handelen. In het Corpus Hippocraticum verschijnt terughoudendheid (dat wil zeggen het niet-schadenbeginsel) als de voornaamste medisch-ethische deugd - primum non nocere, in dubio abstine. De medicus geldt als dienaar van de natuur - minister naturae. Het medisch handelen wil slechts haar heilzame werk ondersteunen. Wij hebben echter de neiging alles wat wij als ´verdacht´ beschouwen te verwijderen zonder dat er voldoende bewijzen bestaan dat dit de patiënt ten goede komt. Er komen echter steeds meer bewijzen van de kans op schade door deze handelwijze.

Preventie van microlekkage

De grootste bedreiging voor de pulpa vormen niet de bacteriën die er al zitten, maar die van buitenaf komen. Dat is al vrij lang bekend. De materiaalkeuze speelt een rol bij de preventie van microlekkage. Het gaat om materialen die het dentine goed afsluiten, zowel in situaties zonder als met expositie (zie tabel 1).
Glasionomeercement wordt beschouwd als een geschikte

5. Overmaat calciumhydroxide verwijderen.

6. Alleen de pulpawand is bedekt.

dentinevervanger. De kunstharsgemodificeerde variant (RMGIC) komt in diverse onderzoeken naar voren als een materiaal dat beter afsluit dan het oorspronkelijke materiaal dat volledig via een chemische zuur-basereactie tot stand komt (afb. 2 en 3). Als extra voordeel beschikt glasionomeercement over antibacteriële eigenschappen en geeft het fluoride af.
Van composiet is bekend dat systemen met een etsende primer het dentine beter afsluiten dan systemen waarbij gebruik wordt gemaakt van 37% fosforzuur om te etsen.
Gebruik van een calciumhydroxide onderlaag bij een gesloten pulpa moet worden afgeraden, omdat dit de kans op het ontstaan van microlekkage vergroot.

Manipulatie van de pulpawond

Cruciaal voor een succesvolle amputatie is de vraag of de bloeding snel onder controle is te brengen. Dat biedt een kans van 80% op genezing van de pulpa. Door te amputeren met hoog toerental wordt het verkrijgen van een rafelig wondoppervlak voorkomen (afb. 4). In de praktijk blijkt dat hierbij standaard spraykoeling kan worden gebruikt. Gebleken is dat de mindere kwaliteit van het koelwater bij oudere units in vergelijking tot in dit opzicht beter presterende nieuwe apparatuur geen invloed had op het succes van pulpotomieën (meting waterkwaliteit door W.R. Moorer). Kennelijk zijn de bacteriën in het koelwater niet al te bedreigend voor de pulpa. Na de amputatie en het spoelen van de wond (fysiologisch zout of anesthesievloeistof) is de bloeding van het gezonde deel van de pulpa meestal snel (binnen één minuut) onder controle te brengen. Blijft de pulpa bloeden dan dient het amputatieniveau te worden verdiept. Te lang wachten met het afdekken van de wond vergroot de kans op het ongewenste ontstaan van een stolsel tussen het wondoppervlak en het wondverband.
Het gebruik van natriumhypochlorietoplossing als onderdeel van de wondbehandeling is mogelijk, maar veroorzaakt een hemostatisch effect op de pulpawond en kan dus een maskerende invloed hebben op nog onverhoopt achtergebleven ontstoken weefsel (NB anesthesievloeistof heeft als spoelmiddel geen hemostatisch effect!). Ook heeft natriumhypochloriet een mogelijk ongunstige invloed op de buigsterkte van het dentine.
De bloeding kan bij een gezonde pulpa meestal snel worden gestopt met licht bevochtigde wattentampons. Dit laatste om verkleving aan het wondoppervlak te voorkomen.
Als wondverband worden toegepast: a. calciumhydroxide, b. mineral trioxide aggregate (MTA) en het calciumhydroxide bevattende kunsthars MTYA1-Ca, c.'bone morphogenetic proteins' (BMPs) en d. adhesieve materialen.

a. calciumhydroxide. In pure vorm, met water gemengd tot een suspensie of als onderlaagcement. Essentieel is alléén de expositie met calciumhydroxide te bedekken en al het overgebleven dentine te benutten voor de afsluiting met een daarvoor geschikt materiaal (afb. 5 en 6). Een aantal aan calciumhydroxide toegeschreven eigenschappen zoals stimulering van de vorming van reparatief dentine, sclerose van de tubuli, en vorming van de dentinebrug zijn niet exclusief. Wel dient vermeld te worden dat calciumhydroxide bijdraagt aan de snellere vorming van de dentinebrug en het overleven van odontoblasten.

b. mineral trioxide aggregate (MTA) en het calciumhydroxide bevattende kunsthars MTYA1-Ca. Op beide materialen reageert de pulpa in dierenexperimenten beter dan op calciumhydroxide. MTA (Proroot®, Dentsply/ Maillefer) zou een minder sterke ontstekingsreactie veroorzaken,

Materiaalkeuze voor de afsluiting

	Afsluiting	Totale restauratie
Gesloten pulpa	1. Onderlaag 2. Onderlaag = vulmateriaal	→ RMGIC + composiet → Composiet
Open pulpa	1. Onderlaag 2. Onderlaag = vulmateriaal 3. Wondverband = onderlaag 4. Wondverband = onderlaag = vulmateriaal	→ CH + RMGIC + composiet → CH + composiet → RMGIC + composiet → Composiet

8. Amputatie van de pulpa.

9. Situatie na adhesief flowable composiet aangebracht.

het ontstaan van een dikkere dentinebrug bewerkstelligen en aanleiding geven tot de vorming van odontoblasten. Het materiaal vertoont zeer sterke overeenkomst met Portland cement (afb. 7) dat als grondstof voor de vervaardiging van beton wordt gebruikt. Er wordt wel beweerd dat Portland cement sporen van arsenicum bevat, maar diverse onderzoeken hebben aangetoond dat Portland cement biocompatibel is en het is nauwelijks voorstelbaar dat eventueel aanwezige sporen van minder gewenste producten veel invloed zullen hebben op het resultaat indien dit materiaal wordt toegepast als wondverband. Ook het ontbreken van röntgencontrast is hier minder van belang.

7. Portland cement.

c. 'bone morphogenetic proteins' (BMPs). Deze stimuleren de aanmaak van nieuw bot of dentine. Met BMPs wordt de pulpa met een biologisch materiaal overkapt. De verwachtingen over de toepassing van BMPs zijn hoog gespannen. Zo wordt gespeculeerd over het op voorspelbare wijze induceren van dentinebruggen die de pulpa volledig kunnen afsluiten.

d. adhesieve materialen. Deze vervullen in die hoedanigheid een dubbelfunctie. Ze bedekken de pulpawond en sluiten die tevens af van het mondmilieu. Bij de adhesieve pulpa-overkapping wordt een adhesief tandheelkundig materiaal in direct contact met de pulpa over een expositie aangebracht. Sommigen hebben hier bezwaren tegen wegens het etsen of vanwege de toxiciteit (door bijvoorbeeld TEGDMA en HEMA). In de literatuur worden milde reacties of normale genezing na adhesieve overkapping met composiet gerapporteerd, maar anderen melden vertraagde genezing en zelfs ernstige ontstekingen van de pulpa (afb. 8 en 9, met dank aan William Liebenberg, Vancouver, Canada).
Partikels van het overkappingsmateriaal kunnen in de pulpa terecht komen en daar een chronische fagocytaire celreactie van de restpulpa veroorzaken. Dit kan de genezingskansen van de pulpa ongunstig beïnvloeden. Hetzelfde fenomeen kan ook optreden bij gebruik van calciumhydroxide of indien dentinefragmentjes door het excaveren in de pulpa geraken.
In een onderzoek werd calciumhydroxidesuspensie op de pulpawond aangebracht. Bij het spoelen na het etsen werd calciumhydroxide weer verwijderd. Na het drogen werd de pulpa overkapt met composiet. Zo kan aan een aantal bezwaren van het etsen bij de adhesieve overkapping tegemoet worden gekomen.

RMGIC bleek bij apen de normale genezing van de pulpa na expositie niet te verhinderen. Anderen waren minder te spreken over het histologische beeld na overkappen met RMGIC, ook al werden er klinisch géén afwijkingen gevonden. Wel dient de eerst aangebrachte laag niet dikker te zijn dan 1 mm, anders neemt de kans op microlekkage toe. Ook heeft RMGIC de voorkeur als overkappingsmateriaal boven composiet vanwege de eenvoud van de procedure. Als wondverband (tevens afsluitende onderlaag) bij een open pulpa is RMGIC makkelijker te verwerken dan composiet. Het hecht aan de smeerlaag. Het dentine heeft geen voorbehandeling nodig en indien de afsluiting van een expositie mislukt, bijvoorbeeld doordat er bloed langs het overkappingsmateriaal sijpelt, is het opnieuw doen van de procedure eenvoudig. Waarschijnlijk heeft het gebruik van calciumhydroxide weinig invloed op het klinische resultaat van de pulpa-amputatie, op voorwaarde dat calciumhydroxide op een zodanige wijze wordt aangebracht dat hierdoor geen microlekkage optreedt.

In deel 2, de praktijk, zullen anamnese, onderzoek, diagnose en behandelstrategieën aan de orde worden gesteld. Tevens zal worden belicht hoe de behandeling bij kinderen zo weinig mogelijk belastend kan zijn.

Referenties

Gruythuysen RJM. Achtergronden bij de behandeling van diepcarieuze elementen bij kinderen, hfdst. 32/ Behandelstrategieën van diep-carieuze elementen bij kinderen, hfdst. 33. In: Amerongen WE van, Berendsen WJH, Martens LC, Veerkamp JSJ (red). *Kindertandheelkunde* 2. Houten/Diegem: Bohn Stafleu Van Loghum 2004.
Gruythuysen RJM. Behandeling van diep carieuze elementen, hfdst. Endodontologie, paragraaf C1. In: Feilzer AJ, Kreulen CM, Scholtanus JD, de Vries K (red). *Praktijkboek tandheel kunde,* afl. 3/ december 2003.

René Gruythuysen, Amstelveen
r.gruythuysen@acta.nl

Dit artikel is geschreven op persoonlijke titel.

Botsen: dubbele pech

Er werd een patiënt van net negen jaar verwezen. Reden was een fistel uitgaande van het element 11. Uit de anamnese bleek dat hij tijdens een van zijn ritjes in de botsauto's op de jaarlijkse kermis letterlijk met zijn tanden op het stuur was gebotst. Nadat het in eerste instantie allemaal leek mee te vallen (geen fracturen), bleek tijdens de halfjaarlijkse controle toch een fistel aanwezig. Diagnose: necrotisch geïnfecteerde pulpa met peri-apicaal abces als gevolg van trauma.
Behandelplan: Op de gemaakte beginfoto blijkt dat het element in de verste verte nog niet is afgevormd. Gezien de leeftijd is het zeer wenselijk het element te behouden tot in ieder geval de tandheelkundig volwassen leeftijd. Daarna is implantaatvervanging een goede optie. Om dit te bewerkstelligen is een apexifikatieprocedure noodzakelijk.

Behandeling

Nadat het element is geopend wordt het kanaal zeer uitgebreid gespoeld met NaOCl (ultrasoon). Hierna wordt gedroogd met papierstiften, waarbij de lengte van de stiften die net nog wat vocht opnemen voorlopig als werklengte wordt aangenomen. Met een zo wijde onafgevormde apex is het elektronisch lengtebepalen niet zo betrouwbaar. Vervolgens wordt $Ca(OH)_2$ aangebracht met een messing gun, en stevig aangeduwd met papierstiften 100, om een zo compact mogelijke massa te verkrijgen. Het geheel wordt afgesloten met Cavit en een afsluitend laagje glasionomeer.

MTA

Als de patiënt na drie maanden retour komt, blijkt de fistel verdwenen, evenals het apicale deel van de $Ca(OH)_2$ massa. Wederom wordt het element geopend, uitgebreid gespoeld en wordt opnieuw $Ca(OH)_2$ aangebracht. Drie maanden later blijkt vervolgens dat vrijwel alle $Ca(OH)_2$ nog in situ is. Omdat het laten ontstaan van een volledige dentinebrug met een zo wijde onafgevormde apex een erg tijdrovende kwestie is, wordt besloten om een apicale plug van M(ineral) T(rioxyde) A(ggregate) aan te brengen en het kanaal vervolgens met een warme guttapercha injectietechniek te vullen. Na verwijdering van alle $Ca(OH)_2$, wat een lastig klusje is (ultrasoon!), wordt ook de MTA met de messing gun (zo gebruik je hem nog eens) aangebracht. Het geheel wordt aangeduwd met papierstiften en stoppers. Nadat een plug van 3 à 4 mm is aangebracht wordt er een iets bevochtigd watje ingesloten om de MTA te laten uitharden (24-48 uur). Twee dagen later wordt na heropening het kanaal met warme injecteerbare guttapercha afgevuld. Een onderlaag van Vitrebond wordt hierover aangebracht en de endodontische opening wordt vervolgens met composiet afgesloten.

Nieuwe botsing

Gezien de forse protrusie van zowel 11 als 21 zal kort na de endodontische behandeling gestart worden met de orthodontische behandeling. Het ligt in de bedoeling met een activator het *accident prone* profiel te verminderen. Helaas…, drie maanden later belt de moeder van de jongen weer. Na een botsing op het schoolplein staat het element enigszins los. Bij nader onderzoek blijkt het element niet los te staan, maar horizontaal te zijn gefractureerd, vrijwel op de glazuur-cement grens. De tandheelkundig volwassen leeftijd zal dit element niet halen. Wellicht dat in dit soort gevallen het dieper aanbrengen van het composiet, al of niet versterkt met een vezelstift, meer weerstand kan bieden aan eventuele vervolgtraumata. Of dat hier soelaas had geboden valt zeer te betwijfelen. Ondanks deze dubbele pech is een apexifikatieprocedure in dit soort gevallen toch de aangewezen therapie. Het is eenvoudig zelf uit te voeren en heeft een redelijke tot goede prognose. Een ongeluk blijft - gelukkig - meestal in een klein hoekje zitten!

Edwin Eggink, Schoonhoven
eggink.moons@net.hcc.nl

1. Fistel 11.

2. $Ca(OH)_2$ goeddeels verdwenen.

3. Eindfoto 11.

4. Na de nieuwe botsing.

Over het 4e kanaal in de eerste bovenmolaar (MB2)

In hoeveel procent van de gevallen is MB2 zichtbaar bij een endodontische opening?

Dat is moeilijk aan te geven. In de literatuur duiken allerlei percentages op, uiteenlopend van ongeveer 30 tot meer dan 60. Van groot belang hierbij zijn de hulpmiddelen die worden gebruikt om MB2 op te sporen.

Hoe vaak is MB2 werkelijk aanwezig?

Ook daar is de literatuur niet eenduidig over. Bij sommige onderzoeken loopt het op tot 95%. Bij een recente voordracht over MB2 (ESE, Athene 2003) kwam een Duitse onderzoeker tot een benadering van 100%. Daarmee bedoelde hij ook dat het kanaal toe- en doorgankelijk te maken valt. Dit sluit aan bij mijn opvatting.

Welke hulpmiddelen kunnen worden gebruikt om de kanaalingang van MB2 gemakkelijker te vinden?

Uiteraard moet de kennis aanwezig zijn waar MB2 zich normaal gesproken bevindt.Verder zijn een goede lichtbron en een goede heldere mondspiegel noodzakelijk. Boren met een lange schacht (LN-boren) en ultrasone tips maken het mogelijk om met beter zicht te zoeken. Een behandelmicroscoop en methyleenblauw om de kanaalingangen te kleuren zijn ook goede hulpmiddelen en eigenlijk onmisbaar.

Als bij een normale endodontische opening MB2 niet te vinden is, waar moet je hem dan zoeken?

Meestal moet er dan meer naar mesiaal en palatinaal worden gezocht. De bekende leerboeken geven aan dat MB2 zich vrijwel op de lijn van MB1 naar palatinaal bevindt (afb. 1). Dit is slechts in een zeer beperkt deel van de gevallen juist. Op afbeelding 2 is te zien waar MB2 zich bevindt als hij niet op de eerder aangegeven lijn zit. Deze plaats wordt bevestigd door recent gepubliceerd onderzoek in Oral Surg (afb. 3). De behandelmicroscoop is een onmisbaar apparaat om MB2 te vinden in die gevallen waar de ingang niet direct zichtbaar is bij een normale endodontische opening. Men dient er van uit te gaan dat MB2 aanwezig is, tenzij zorgvuldige inspectie en exploratie uiteindelijk niets opleveren.

Hoe kan het dat je soms slechts enkele millimeters in MB2 komt en dat vervolgens de vijlen achter elkaar krom worden?

Dat komt omdat er over de werkelijke ingang van MB2 vaak een dentinewand hangt die normale penetratie van het kanaal onmogelijk maakt (afb. 4). Deze wand kan worden verwijderd met een LN-boor, een ultrasone tip met een ronde diamantkop of domweg door met een niet-kopslijpende diamantboor de dentinewand weg te slijpen. De vijlen 06 en 08 zijn onmisbaar om in MB2 te kunnen penetreren. Het vijlen kan vergemakkelijkt worden met een chelatiemiddel, bijvoorbeeld RC Prep of Glyde (EDTA-pasta). De kleine vijlen (06, 08 en 10) zijn aan de tip vrij snel hun vijlend vermogen kwijt, omdat de windingen van de vijl door minimale vijlkrachten al verwrongen worden. Deze vijlen kan men beter na elke behandeling - en soms al tijdens - vervangen.

Hoe vaak komen MB2 en MB1 separaat van elkaar uit in de periapicale delta?

De literatuur geeft percentages uiteenlopend van 14 tot ruim 40. Dit betekent vaak dat MB2 uitkomt in of samenvalt met MB1. Maar ook dan is het van belang dat MB2 is gevonden en behandeld. Uit onderzoek blijkt dat zelfs bij een keurige endodontische kanaalvulling bacteriën in ongeveer vier weken langs de gehele kanaalvulling zijn gemigreerd. Het is op zijn zachtst gesproken een beetje merkwaardig dat veel tandartsen gemakkelijk voorbijgaan aan het vierde kanaal in de bovenmolaar, terwijl dat bij andere soms moeilijk vindbare kanalen leidt tot verwijzing naar een endodontoloog.

Hoe valt te zien dat MB1 en MB2 samenvallen?

Als de kanalen contact hebben is dat mooi te zien door de natriumhypochloriet uit MB1 te zuigen. Dit gaat uitstekend met een aspirerende beweging van de naald en spuit die worden gebruikt voor het spoelen met hypochloriet. Als MB2 dan ook leeggezogen wordt, hebben de kanalen dus contact. Met de behandelmicroscoop is af en toe te zien dat een paperpoint die in MB2 wordt gestoken zichtbaar wordt in het apicale gedeelte van MB1. Contact blijkt ook als er $Ca(OH)_2$ in MB1 wordt gedraaid en de pasta weer naar boven komt in MB2.

Zijn Rotary Files te gebruiken voor de preparatie van MB2?

Wees er buitengewoon voorzichtig mee. Op de normale röntgenfoto lijkt er vaak maar een beperkte kromming in de radix te zitten. In werkelijkheid heeft MB2 in het apicale gedeelte soms een kromming van 90 graden of meer. Deze kromming zit in bucco-palatinale richting en is daarom niet of nauwelijks te zien op de tandfilm. Deze complicatie en het feit dat MB2 een erg nauw kanaal is, maken hem berucht voor het breken van de Rotary Files. Een royale kanaalopening en regelmatig even met handvijlen werken kunnen veel breuken voorkomen.

H. Doornbusch, Norg
hidde@doornbusch.nl

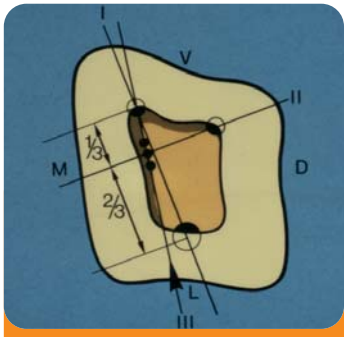

1. MB2 volgens een van de leerboeken.

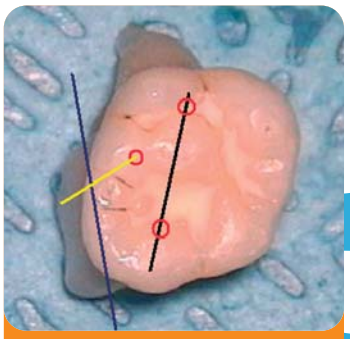
2. De plaats waar MB2 in werkelijkheid vaak zit.

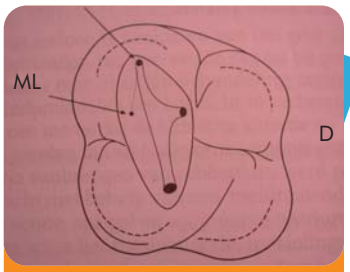

3. Idem als 2. Bron: Oral Surg.

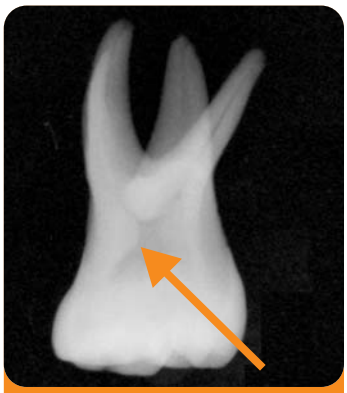
4. Dentinewand boven MB2.

Zeer prettig leesbaar

Textbook of Endodontology

Het was de bedoeling van de 21 auteurs van *Textbook of Endodontology* om studenten en algemeen practici op de hoogte te brengen van de huidige kennis van de biologische processen die een rol spelen bij de pathologie van pulpa en periapex, en van de consequenties die de nieuw verworven kennis heeft voor de praktijk. Zij zijn er in geslaagd dat te doen in een gemakkelijk leesbare tekst met veel instructieve illustraties. De tekst wordt bovendien verlevendigd met kaders waarin belangrijke opvattingen en conclusies zijn geplaatst. Dat maakt het de lezer gemakkelijk zich de inhoud eigen te maken. Voor het zoeken naar een bepaald onderwerp is er bovendien een goede index.

Minder geslaagd

Ieder hoofdstuk wordt soms door één, soms door enkele auteurs verzorgd. Mogelijk zijn er daardoor leemten en soms hinderlijke overlappingen ontstaan. Toch een kwestie van een minder gelukkige redactievoering.
Ook is het spijtig dat elk hoofdstuk een eigen literatuurlijst heeft. Dat maakt het zoeken naar een bepaalde auteur moeilijker en maakt het boek ook onnodig dikker, omdat nogal wat dezelfde artikelen bij verschillende hoofdstukken worden vermeld.

Het inleidende hoofdstuk begint met een uiteenzetting over de filosofische basis van wetenschappelijke kennis en de verschillende vormen van die kennis. Het is de vraag of deze uiteenzetting veel zal bijdragen aan het begrip van de lezer. De behandeling van het onderwerp is bovendien onvolledig, bijvoorbeeld alleen al omdat voorbij wordt gegaan aan het werk van Karl Popper, toch een van de belangrijkste wetenschapsfilosofen. Ook de uiteenzetting over *clinical decision-making* is naar mijn opvatting minder geslaagd en niet erg relevant voor de praktijk.

Röntgendiagnostiek

Bij lezing van het hoofdstuk over röntgendiagnostiek valt het op dat de digitale röntgentechniek wel erg summier wordt behandeld. Ook de behandeling van de actuele discussie over de wortelkanaalbehandeling in één zitting of in twee zittingen met het tussentijds insluiten van calciumhydroxyde is summier. Terecht wordt er geen keuze gemaakt, daarvoor is er onvoldoende onderzoeksresultaat. Maar een wat uitvoeriger behandeling van de argumenten voor en tegen zou wel nuttig zijn geweest.

Didactische vondst

Deze kritiek op enkele onderdelen laat echter onverlet dat het een uitstekend boek is geworden, waarin de huidige kennis, maar ook de leemten in onze kennis op een zeer leesbare manier worden gebracht. Sleutelinformatie wordt in verschillend gekleurde 'boxen' weergegeven. Dit maakt de tekst toegankelijker en maakt het gemakkelijker de informatie te onthouden. Een didactische vondst die navolging verdient. Dat geldt ook voor de bij sleutelreferenties in de literatuurlijsten geplaatste, beknopte beschrijvingen van het desbetreffende onderzoek en de uitkomsten ervan. Het is zeker ook mede door deze originele aanpak dat dit een van die zeer zeldzame leerboeken is geworden die van A tot Z met plezier kunnen worden gelezen. Voor een ieder die zich met de endodontologie bezighoudt, is dit verplichte literatuur.

Textbook of Endodontology, onder redactie van Gunnar Bergenholtz, Preben Hørsted-Bindslev en Claes Reit, 2003 Blackwell Munksgaard, ISBN 8-7161-2185-6. Prijs $119,99.
341 pagina's.

Syo K. Thoden van Velzen, Amstelveen
s.k.thodenvanvelzen@freeler.nl



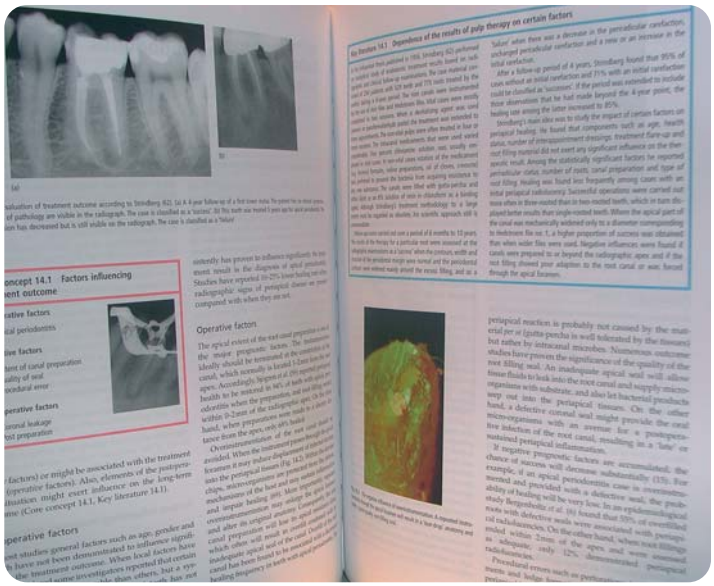

De kogel is bijna door de kerk

Het heeft 'even' geduurd, maar nu is het dan eindelijk zover, de nieuwe E-codes zijn in een gezamenlijk voorstel van de NMT en de ANT aangeboden aan het College Tarieven Gezondheidszorg (CTG). Ik ben blij dat de NMT en de ANT tot een gezamenlijk voorstel zijn gekomen, want per slot van rekening vertegenwoordigen zij samen het overgrote deel van de in Nederland werkzame tandartsen. Voordat het CTG een beslissing neemt over het voorstel voor een nieuw Hoofdstuk E, is het nodig dat Zorgverzekeraars Nederland (ZN) het NMT/ANT-voorstel inhoudelijk onderschrijft. ZN gaat per slot van rekening over de 'pecunia'. Op dit moment zijn partijen nog in onderhandeling hierover. NMT/ANT zijn van mening dat er aan de inhoud van het voorstel niet meer getornd mag worden. Laten we hopen dat ZN een wijs besluit neemt en dit voorstel onveranderd aanneemt. Het gaat per slot van rekening om het belang van onze patiënten.
Maar voor het zover was, is er veel gebeurd. Begin 2000 werd de Commissie Verrichtingen Endodontologie (CVE) gevormd, bestaande uit Marcel Dekkers,Toon François, Marga Ree en Kasper Veenstra. Deze groep enthousiaste NVvE-leden gaven aan de Projectgroep Tarieven Endodontologie (PTE), waarin naast Walter van Driel en Marga Ree namens de NVvE ook drie NMT-leden zaten, advies over waaraan een endodontische behandeling moest voldoen.
Na heel veel vergaderingen en briefwisselingen - u heeft geen idee hoeveel tijd dat gekost heeft - is de 'klus' geklaard. Wij zijn dan ook de NVvE-leden van de CVE en PTE heel veel dank verschuldigd voor hun inspanningen.
Als de nieuwe tarieven ingevoerd zijn, hopelijk begin 2005, mag de tandarts de dure nikkeltitanium vijlen middels nieuwe E-code bij de patiënt declareren. Dit geldt ook voor materialen als MTA. Bovendien kunnen voor gecompliceerde wortelkanaalbehandelingen extra toeslagen worden berekend. En dit is maar een greep uit de vele nieuwe E-codes, die onderdeel uitmaken van het nieuwe Hoofdstuk E.
De NVvE ziet het als haar taak om alle tandartsen in Nederland middels uitgebreide voorlichting kennis te laten nemen van deze herstructurering en de juiste interpretatie daarvan. U hoort nog van ons.

Frans Nugteren,
voorzitter NVvE

Mailadressen bestuursleden

F. Nugteren *(voorzitter)*: voorzitter@nvve.com
M.H. Ree *(secretaris & vice-voorzitter)*: secretaris@nvve.com
J.J.M. Maassen *(penningmeester)*: penningmeester@nvve.com
J.A. Herweijer *(accessor erkenning/hererkenning TE)*: erkenning@nvve.com
A.A.E. Meijssen *(accessor onderwijs)*: paot@nvve.com
H.W. Schaefer *(accessor congrescommissie)*: congres@nvve.com
E.J. van Wijngaarden *(accessor public relations)*: web.cie@nvve.com

Deze pagina valt onder redactionele verantwoordelijkheid van het NVvE-bestuur.

Kalender 2004

8-11 september
IFEA 6th Endodontic World Congress, Brisbane Convention and Exhibition Centre, Queensland, Australia. Info: www.ada.org.au/societies/ase.

16 en 17 september
Basiscursus 'Endodontologie I' door Walter van Driel en Paul Wesselink. Met als onderwerpen onder meer de verschillende wortelkanaalpreparatie- en vultechnieken, vitale pulpa therapie, de behandeling van melkelementen en elementen met een open apex, de kanaalbehandeling in één zitting en de behandeling van pijn. ACTA Amsterdam. Info: (020) 518 83 08, www.acta.nl/paot.

17 september
Middagcursus 'Hands-on Endo-Eze' door Ron Fransman. Demedis Almere. Info: www.demedis.nl.

24 of 25 september
Cursus 'De behandelmicroscoop in de tandheelkunde' door Hidde Doornbusch en Kasper Veenstra. Zeiss Academy te Sliedrecht of op een nader te bepalen locatie. Info: www.beterlichtenzicht.nl, Hidde Doornbusch (0598) 39 40 50, Kasper Veenstra (0598) 38 38 36.

1 en 2 oktober
Masterclass op Terschelling 'Endodontologie tussen eb en vloed', Dental College, door Michiel de Cleen en Walter van Driel. Hotel Schylge, West Terschelling. Info: Dental College (055) 312 10 50.

6 en 7 oktober
Vervolgcursus 'Endodontologie II' door Walter van Driel, Marga Ree en Paul Wesselink. Met als onderwerpen onder andere de indicatie herbehandeling, apicale chirurgie en extractie, de 'lastige' kanaalbehandeling, traumata van gebitselementen en mechanische preparatie en aangepaste vultechnieken. ACTA – Amsterdam. Info: (020) 518 83 08, www.acta.nl/paot.

8 oktober
Cursus 'Hands-on, Profile, Protaper en Thermafill' door Ron Fransman. Demedis Almere. Info: www.demedis.nl.

29 en 30 oktober
Tweedaagse praktische cursus Out & Nieuw 'Endodontische herbehandeling' door Michiel de Cleen en Marga Ree. Landgoed Avegoor, Ellecom. Info: Michiel de Cleen, endo@cleen.demon.nl.

12 november
Cursus 'Hands-on. K3, GT files, Protaper System B./Endo Twinn' door Ron Fransman. Demedis Almere. Info: www.demedis.nl.

12 en 13 november
British Endodontic Society Regional Meeting, Carden Park Hotel, Nr Chester, UK. Info:www.britishendodonticsociety.org of bes@athomas99.freeserve.co.uk.

20 november
Najaarscongres NVvE, onderwerp en locatie worden nader bekend gemaakt. Info: www.nvve.com.

22 november
Avondcursus 'Hands-on Endo-Eze' door Ron Fransman. Demedis Almere. Info: www.demedis.nl.

Kalender 2005

15-17 september
European Society of Endodontology, Dublin, Ireland. Info: www.nvve.com.

Zie voor meer informatie: www.nvve.com.